

以孤立性眩晕伴眼球震颤为首发症状的多发性硬化 1 例



梁 韵¹, 曾晓云², 周 洁², 徐 彭², 冯宇菲²

1. 江汉大学医学部 (武汉 430056)
2. 武汉市第四医院神经内科 (武汉 430033)

【摘要】 多发性硬化 (multiple sclerosis, MS) 是以中枢神经系统白质炎性脱髓鞘为主要特点的自身免疫病。MS 的临床表现多样, 包括视力障碍、肢体无力、感觉异常、共济失调及自主神经功能障碍等。本文报道了 1 例经脑脊液 IgG 寡克隆带阳性确诊的以孤立性眩晕为首发症状的 MS。患者为 39 岁女性, 急性起病, 表现为持续性眩晕伴眼球震颤, 前庭功能检查提示左侧外周前庭功能减弱, 既往诊断为前庭神经炎。通过对本病例资料的学习, 以提高临床医生对以急性前庭综合征样发作为首表现象的 MS 的认识, 减少误诊。

【关键词】 多发性硬化; 孤立性眩晕; 眼球震颤; 前庭功能检查; 临床孤立综合征

【中图分类号】 R744.5 **【文献标识码】** B

Multiple sclerosis with isolated vertigo and nystagmus as the initial manifestation: a case report

LIANG Yun¹, ZENG Xiaoyun², ZHOU Jie², XU Peng², FENG Yufei²

1. Faculty of Medicine, Jianghan University, Wuhan 430056, China;
 2. Department of Neurology, Wuhan Fourth Hospital, Wuhan 430033, China
- Corresponding author: ZENG Xiaoyun, Email: zeng_xy2007@126.com

【Abstract】 Multiple sclerosis (MS) is an autoimmune disease primarily characterized by inflammatory demyelination of the white matter in the central nervous system. The clinical manifestations of MS are diverse and include visual disturbances, limb weakness, sensory abnormalities, ataxia, and autonomic dysfunction. This report describes a case of MS diagnosed by positive cerebrospinal fluid (CSF) IgG oligoclonal bands, presenting with isolated vertigo as the initial symptom. The patient was a 39-year-old woman who presented with an acute onset of persistent vertigo accompanied by nystagmus. Vestibular function test revealed reduced left peripheral vestibular function, and she had a history of a diagnosis of vestibular neuritis. By reviewing the data from this case, we aim to enhance clinicians' awareness of MS presenting with an acute vestibular syndrome-like episode as the initial manifestation and reduce misdiagnosis.

【Keywords】 Multiple sclerosis; Isolated vertigo; Nystagmus; Vestibular function test; Clinically isolated syndrome

DOI: 10.12173/j.issn.1004-4337.202512073

基金项目: 湖北省卫生健康科技项目 (WJ2025Q037); 武汉市自然科学基金探索计划 (晨光计划) 市属医疗机构临床研究重点专项项目 (2025020701020272)

通信作者: 曾晓云, 主任医师, 硕士研究生导师, Email: zeng_xy2007@126.com

多发性硬化 (multiple sclerosis, MS) 是一种免疫介导的中枢神经系统炎性脱髓鞘疾病, 可累及脑、脊髓和视神经^[1-3]。其病理特点为多灶性脱髓鞘伴不同程度轴索损伤, 呈时间与空间多发性^[1, 3, 4]。MS 的临床表现多样, 包括视力障碍、肢体无力、感觉异常、共济失调及自主神经功能障碍等^[2, 3]。磁共振成像 (magnetic resonance imaging, MRI) 是 MS 诊断的关键, 典型影像学表现为脑室周围、近皮质/皮质、幕下及脊髓等部位多发 T2/FLAIR 高信号灶, 可见沿静脉走向的“道森手指”样病灶, 活动期病灶可呈斑片状或环形强化^[1, 5, 6]。2017 年修订的 McDonald 诊断标准强调结合 MRI 和脑脊液特异性寡克隆带来确认时间多发性, 使得部分临床孤立综合征 (clinically isolated syndrome, CIS) 得以及时诊断^[1]。据报道, 5%~15% 的 MS 在疾病初期或病程中表现为眩晕, 多伴有中枢眼动体征或感觉异常, 很少以孤立性眩晕为首发症状^[7-9]。本文报道了 1 例以孤立性眩晕为首发症状的 MS, 并复习相关文献, 以期提高临床医师对该病的识别能力, 并为 MS 的临床诊疗提供参考依据。

1 临床资料

患者, 女性, 39 岁, 2025 年 2 月 13 日因“反复眩晕 1 周, 加重 1 天”于武汉市第四医院神经内科就诊。患者于 2025 年 2 月 6 日突发头晕, 视物旋转, 头位及体位改变时症状加重, 反复发作伴步态不稳, 有自身摇晃感, 无恶心呕吐, 无肢体无力, 无视物重影, 无饮水呛咳及吞咽困难。就诊于当地医院, 查双侧颈动脉+椎动脉、锁骨下动脉彩超、经颅多普勒超声未见明显异常, 诊断为“前庭神经炎”, 予以口服药物倍他司汀片和甲钴胺片进行治疗, 症状无明显缓解, 后至我院就诊收治入院。既往史: 否认高血压、糖尿病、冠心病、脑卒中病史, 无抽烟饮酒史。入院时体格检查: 意识清楚, 言语清晰, 对答切题, 双眼视力正常, 双侧眼睑无下垂, 双侧瞳孔等大等圆、直径 3 mm, 对光反射灵敏, 眼球各方向活动正常, 双侧咀嚼肌有力, 双侧额纹及鼻唇沟对称, 口角无歪斜, 双侧软腭居中, 咽反射正常, 伸舌居中, 四肢肌力 5 级, 四肢肌张力对称, 四肢腱反射稍活跃, 指鼻试验及跟膝胫试验稳准, 双侧巴宾斯基征阴性, 脑膜刺激征阴性。辅助检

查: 血尿便常规、肝肾功能、自身免疫抗体、甲状腺功能等指标均在正常范围内。心电图检查正常。前庭功能检查: ①主观视觉垂直 (subjective visual vertical, SVV) 左侧偏差 15.5、主观视觉水平 (subjective visual horizontal, SVH) 左侧偏差 17.2; ②自发性眼震: 明视可见顺时针扭转眼震, 暗视可见右向水平自发眼震, 约 $8.9^{\circ}/s$, 伴顺时针扭转, 见图 1; ③凝视试验: 有自发侵入; ④扫视试验: 有自发侵入; ⑤视跟踪试验: II 型; ⑥视动性眼震试验: 高、中、低频, 双侧速度不对称, 均右侧减慢; ⑦视频头脉冲试验 (video head impulse test, vHIT): 左水平及左前管增益下降伴补偿性扫视波; ⑧温度试验: 左侧水平半规管反应减弱, 见图 2; ⑨变位试验: Rolltest 及 Dix-Hallpike 试验眼震方向均向右, 半规管麻痹值 (canal paresis, CP) 为 54.8%。头颅 MRI 检查示双侧半卵圆中心、放射冠区、左侧小脑中脚出现多发 T1W1 低信号、T2/FLAIR 高信号影, 颈椎 MRI 显示 C5 椎体后缘水平脊髓内出现条状 T2/FLAIR 高信号影, 见图 3。颅脑增强 MRI 显示左侧小脑中脚及双侧放射冠多发长 T1 信号影, 增强扫描显示病灶边缘轻度强化; 胸腰椎 MRI 未见明显异常。脑脊液生化检查: 葡萄糖 5.45 mmol/L, 氯 128.4 mmol/L; 脑脊液常规检查: 有核细胞数 $4.00 \times 10^6/L$, 淋巴细胞比率 73.00%, 单核细胞比率 1.00%, 中性粒细胞比率 25.00%, 余正常; 外送中枢神经系统脱髓鞘 7 项抗体检测 (血清+脑脊液) 为阴性; 克隆区带 (血清+脑脊液): 脑脊液中可见 IgG 寡克隆带, 血清中未见 IgG 寡克隆带。根据 2017 年版 McDonald 诊断标准, 该患者被诊断为 MS 中的 CIS。予甲泼尼龙 1 000 mg 冲击, 序贯醋酸泼尼松片口服方案治疗, 患者出院时眩晕症状及眼球震颤明显好转。

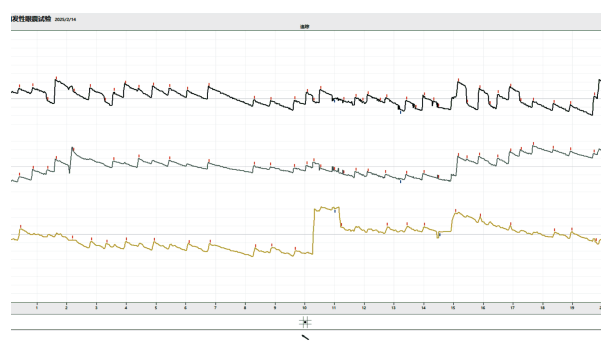


图 1 自发性眼震记录的眼震视图

Figure 1. Nystagmogram from spontaneous nystagmus test

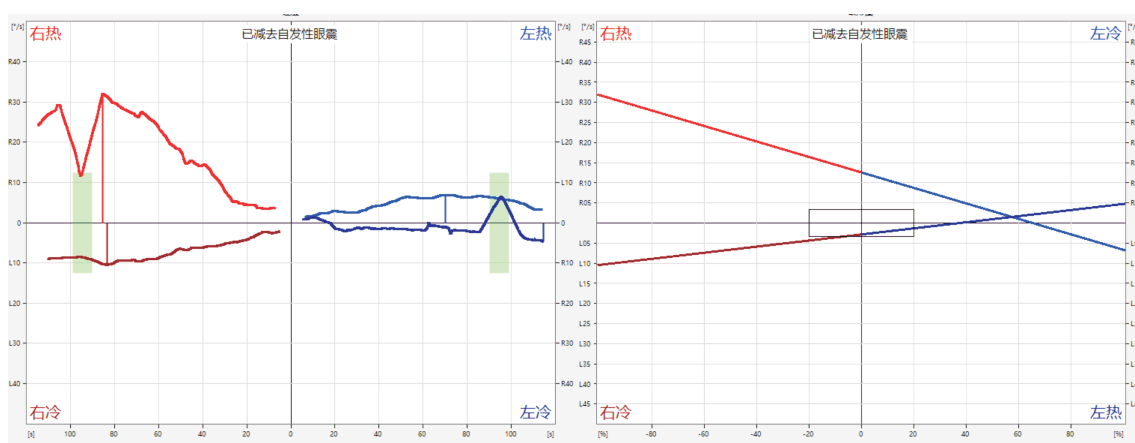


图2 温度试验记录的眼震视图

Figure 2. Nystagmogram from caloric test

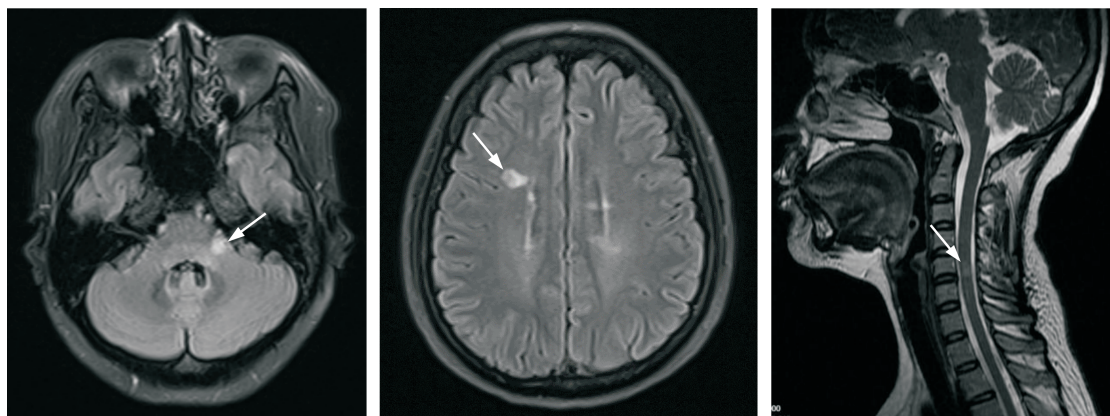


图3 影像学检查结果

Figure 3. Imaging results

2 讨论

MS是一种累及中枢神经系统的免疫介导性炎性脱髓鞘疾病，临床表现异质性较大^[1-3]。5%~15%的MS首发症状或主要表现为眩晕发作，常同时存在中枢神经系统受累症状或体征，如面部及舌部感觉异常、中枢性眼动异常等，以孤立性眩晕起病者相对少见^[7-9]。前庭功能检查在急性眩晕的鉴别诊断中具有重要价值。但近年研究提示，其在部分非缺血性中枢性疾病（如脱髓鞘病变）中的诊断仍存在局限性，头脉冲-眼震-垂直眼偏斜检查（head impulse-nystagmus-test of skew, HINTS）结果需结合临床背景及影像学综合判断^[10-11]。既往研究显示，当MS患者累及前庭神经根或前庭核时，可出现与外周前庭疾病相似的前庭功能异常表现，如vHIT增益下降、温度试验提示单侧前庭功能减弱，使得HINTS评估倾向于外周病变，增加了误诊风险^[8, 9, 11]。Chae等

报道了1例患者以孤立性眩晕起病，床旁检查表现为单向眼震及头脉冲试验阳性，初诊考虑急性前庭神经炎，随后患者在病程中出现中枢受累并由影像学证实相关脱髓鞘病灶，从而明确诊断为MS^[8]。Pula等的一项前瞻性研究显示，MS约占急性前庭综合征的4%，且均存在中枢性眼动异常，多表现为方向改变的凝视诱发性眼震、垂直性眼震或核间性眼肌麻痹等，其中2例眼震形式呈单向水平-扭转性，与本例患者相似，但vHIT阴性提示中枢病变^[7]。与上述报道不同，本例患者起病时未见明确的中枢性眼动异常，vHIT及温度试验均提示外周前庭功能受损，需要与前庭神经炎的外周性前庭疾病相鉴别。

本例患者的临床表现及前庭功能检查均提示外周前庭疾病，考虑到患者常规治疗效果欠佳，提示可能存在中枢性病因，入院进一步完善颅脑及脊髓MRI。影像学检查显示侧脑室周围可见典型“道森手指征”，并累及小脑中脚及颈髓，符

合MS在脑室周围、幕下及脊髓等多个部位受累
的影像学空间多发性特征。结合脑脊液IgG寡克
隆带阳性,依据2017年McDonald诊断标准,最
终诊断MS中的CIS。既往研究显示,当MS病灶
累及脑干、小脑脚等前庭相关结构时可表现为眩
晕,并不局限于前庭神经根或前庭核^[12-14]。小脑
中脚是连接脑桥与小脑的重要纤维通路,参与前
庭信息在脑干-小脑网络中的传递与调控^[15-16]。
本例患者的病灶累及小脑中脚,可能主要影响前
庭-小脑调控环路,导致前庭输出失衡,在未累
及其他重要传导束或核团的情况下,早期缺乏典
型中枢体征,从而以孤立性眩晕和眼球震颤作为
首发表现,使其临床表现接近外周性前庭疾病,
增加了诊断的混淆性。

MS的临床表现因病灶部位不同而异,单纯
依赖症状和体格检查在非典型起病时具有一定局
限性。本例患者以孤立性眩晕和眼球震颤起病,
缺乏早期典型中枢神经系统体征,若仅依据临床
表现及前庭功能检查,易误诊为前庭神经炎。该
病例提示,对于起病形式不典型或治疗反应欠佳
的患者,应警惕中枢性病因的可能,及时进行
MRI及脑脊液检查,有助于早期识别MS,从而减
少误诊并及时指导治疗。

参考文献

- 1 Thompson AJ, Banwell BL, Barkhof F, et al. Diagnosis of multiple sclerosis: 2017 revisions of the McDonald criteria[J]. *Lancet Neurol*, 2018, 17(2): 162-173. DOI: [10.1016/S1474-4422\(17\)30470-2](https://doi.org/10.1016/S1474-4422(17)30470-2).
- 2 Thompson AJ, Baranzini SE, Geurts J, et al. Multiple sclerosis[J]. *Lancet*, 2018, 391(10130): 1622-1636. DOI: [10.1016/S0140-6736\(18\)30481-1](https://doi.org/10.1016/S0140-6736(18)30481-1).
- 3 Chapman WD, Herink MC, Cameron MH, et al. Polypharmacy in multiple sclerosis: prevalence, risks, and mitigation strategies[J]. *Curr Neurol Neurosci Rep*, 2023, 23(9): 521-529. DOI: [10.1007/s11910-023-01289-9](https://doi.org/10.1007/s11910-023-01289-9).
- 4 Oh J, Vidal-Jordana A, Montalban X. Multiple sclerosis: clinical aspects[J]. *Curr Opin Neurol*, 2018, 31(6): 752-759. DOI: [10.1007/978-1-4939-9888-8_11](https://doi.org/10.1007/978-1-4939-9888-8_11).

- 5 Filippi M, Rocca MA, Ciccarelli O, et al. MRI criteria for the diagnosis of multiple sclerosis: magnims consensus guidelines[J]. *Lancet Neurol*, 2016, 15(3): 292-303. DOI: [10.1016/S1474-4422\(15\)00393-2](https://doi.org/10.1016/S1474-4422(15)00393-2).
- 6 Filippi M, Preziosa P, Banwell BL, et al. Assessment of lesions on magnetic resonance imaging in multiple sclerosis: practical guidelines[J]. *Brain*, 2019, 142(7): 1858-1875. DOI: [10.1093/brain/awz144](https://doi.org/10.1093/brain/awz144).
- 7 Pula JH, Newman-Toker DE, Kattah JC. Multiple sclerosis as a cause of the acute vestibular syndrome[J]. *J Neurol*. 2013, 260(6): 1649-1654. DOI: [10.1007/s00415-013-6850-1](https://doi.org/10.1007/s00415-013-6850-1).
- 8 Chae R, Lee JY, Kim MB, et al. A case of multiple sclerosis with isolated vertigo[J]. *Korean J Otorhinolaryngol Head Neck Surg*, 2014, 57(10): 707. DOI: [10.3342/kjorl-hns.2014.57.10.707](https://doi.org/10.3342/kjorl-hns.2014.57.10.707).
- 9 Surmeli R, Surmeli M, Yalcin AD, et al. Multiple sclerosis attack case presenting with pseudo-vestibular neuritis[J]. *Int J Neurosci*, 2022, 132(6): 601-605. DOI: [10.1080/00207454.2020.1829617](https://doi.org/10.1080/00207454.2020.1829617).
- 10 Saber Tehrani AS, Kattah JC, Kerber KA, et al. Diagnosing stroke in acute dizziness and vertigo: pitfalls and pearls[J]. *Stroke*, 2018, 49(3): 788-795. DOI: [10.1161/STROKEAHA.117.016979](https://doi.org/10.1161/STROKEAHA.117.016979).
- 11 Herdman D. Advances in the diagnosis and management of acute vertigo[J]. *J Laryngol Otol*. 2024, 138(S2): S8-S13. DOI: [10.1017/S0022215123002232](https://doi.org/10.1017/S0022215123002232).
- 12 Alpini D, Caputo D, Pugnetti L, et al. Vertigo and multiple sclerosis: aspects of differential diagnosis[J]. *Neurol Sci*, 2001, 22 Suppl 2: S84-S87. DOI: [10.1007/s100720100041](https://doi.org/10.1007/s100720100041).
- 13 Karatas M. Central vertigo and dizziness: epidemiology, differential diagnosis, and common causes[J]. *Neurologist*, 2008, 14(6): 355-364. DOI: [10.1097/NRL.0b013e31817533a3](https://doi.org/10.1097/NRL.0b013e31817533a3).
- 14 Anagnostou E, Varaki K, Anastasopoulos D. A minute demyelinating lesion causing acute positional vertigo[J]. *J Neurol Sci*, 2008, 266(1-2): 187-189. DOI: [10.1016/j.jns.2007.09.013](https://doi.org/10.1016/j.jns.2007.09.013).
- 15 Kheradmand A, Zee DS. Cerebellum and ocular motor control[J]. *Front Neurol*, 2011, 2:53. Published 2011 Sep 1. DOI: [10.3389/fneur.2011.00053](https://doi.org/10.3389/fneur.2011.00053).
- 16 Manto M, Bower JM, Conforto AB, et al. Consensus paper: roles of the cerebellum in motor control—the diversity of ideas on cerebellar involvement in movement[J]. *Cerebellum*, 2012, 11(2): 457-487. DOI: [10.1007/s12311-011-0331-9](https://doi.org/10.1007/s12311-011-0331-9).

收稿日期: 2025年12月29日 修回日期: 2026年01月08日
本文编辑: 沈力 黄笛

引用格式: 梁韵, 曾晓云, 周洁, 等. 以孤立性眩晕伴眼球震颤为首发症状的多发性硬化1例[J]. 数理医药学杂志, 2026, 39(6): 454-457. DOI: [10.12173/j.issn.1004-4337.202512073](https://doi.org/10.12173/j.issn.1004-4337.202512073).
Liang Y, Zeng XY, Zhou J, et al. Multiple sclerosis with isolated vertigo and nystagmus as the initial manifestation: a case report[J]. *Journal of Mathematical Medicine*, 2026, 39(6): 454-457. DOI: [10.12173/j.issn.1004-4337.202512073](https://doi.org/10.12173/j.issn.1004-4337.202512073).